

# Odontologie bezahnter Wale

*Pottwale haben viele gesunde, schön geformte Zähne aus Elfenbein, leiden aber auch unter den gleichen Zahnkrankheiten wie wir Menschen. Wie aber kurieren die Pottwale ihre Zähne ohne Zahnarzt? Dieser Frage gingen Naturwissenschaftler aus Bremerhaven nach, als 1998 an den Küsten der Nordsee viele Pottwale strandeten, deren Zähne gezielt untersucht werden konnten.*

Die Zähne der Säugetiere und ihrer Vorfahren (Triconodonten, Prototheria, Theria und Eutheria) entstehen nach einem gleichen Muster, welches sich auf einen gemeinsamen, phylogenetisch älteren Bautyp zurückführen lässt<sup>4</sup>. Der Urtyp, ein einkeimiger, kegelförmiger Reptilienzahn<sup>6</sup>, ist in etwa vergleichbar mit den Zähnen rezenter Zahnwale (Abb. 1). Die Urwale (Archaeoceti) besaßen ein heterodontes Gebiss. Im Laufe der Anpassung an Fischnahrung verlängerten sich die Kiefer der Wale, die Abstände zwischen den Zahnanlagen vergrößerten sich und es entstand ein homodontes Gebiss. Von den Ur- und rezenter Zahnwale war bisher nur eine Dentition bekannt. Erst jetzt konnten auch weitere Dentitionen nachgewiesen werden.

## Befunde

Die Untersuchungen beruhen auf Befunden von vier rezenter und vier fossilen Walarten. Im Oberkiefer eines juvenilen Schweinswals (*Phocoena phocoena*) wurde erstmalig mit magnetomographischen Aufnahmen eine zweite Dentition nachgewiesen. Histologische Schnitte eines Schweinswals, dessen erste Zähne kurz vor dem Durchbruch standen, zeigten eine Reihe Alveoli der zweiten Dentition, die vom Knochen noch nicht vollkommen eingebettet waren. Nur in einem Alveolus lag ein vollständiger Zahn. Zwei Zahnsäckchen enthielten noch Zahnrudimente, die anderen waren schon fast resorbiert.

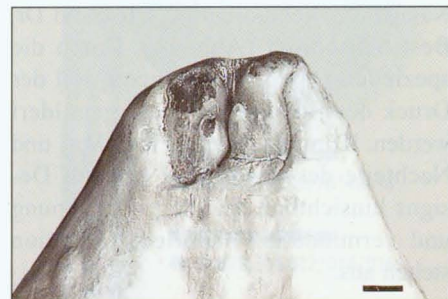

Abb. 2: Pottwal: Zwei verwachsene Incisivi mit mehrkronigen Dentes confusi. Erster Nachweis, Maßstab 1 cm

Bei Delfinen und Schweinswalen persistiert das Milchgebiss (*Dentes decidui*; al. *D. lactei*). Die Zähne der Wale sind mit den einwurzeligen Zähnen von Säugern vergleichbar und bestehen aus einer vierlagigen Corona und einer mehrlagigen Cervix, die proximal von Zahnzement überlagert ist.

Bei Säugern werden, mit wenigen Ausnahmen, nicht mehr Zahnanlagen gebildet als für zwei Dentitionen notwendig sind. Bei den Pottwalen (*Physetericeti*) weicht die Gebissbildung von der Entwicklung der übrigen Zahnwale ab. An der embryonalen Zahnleiste entstehen viele, reihenweise untereinander angeordnete Zahnanlagen, d. h. es kommt zur Hyperodontie.

Die Zähne der ersten Dentition wachsen zu richtigen, von einer zweilagigen Corona bedeckten, über 10 Zentimeter langen, ein- oder mehrkronigen, bräunlichen Dentinzähnen heran. Die folgenden Dentitionen sind mit bis zu fünf Zentimeter kleiner, aber ebenfalls von einer Corona bedeckte Dentinzähne. Diese Zähne werden nach der Einbettung von Elfenbein Kernzähne genannt. Bei eng nebeneinander stehenden Zahnkeimen wachsen die Zahnanlagen (*Dentes confusi*) zusammen und werden zu mehrkronigen Kernzähnen (Abb. 2 und 4). Durch ihre stark reflektierende Schmelzschicht sind die Dentinzähne in den Röntgenaufnahmen erkennbar. Insgesamt können bis zu zwölf Kernzähne untereinander in einem Elfenbeinzahn eingebettet sein. Darüber hinaus wachsen aber noch viele angelegte Zahnkeime zu



Abb. 1: Ein gestrandeter Pottwal. Alle Zähne sind gesund, äußerlich sind keine Erkrankungen zu erkennen

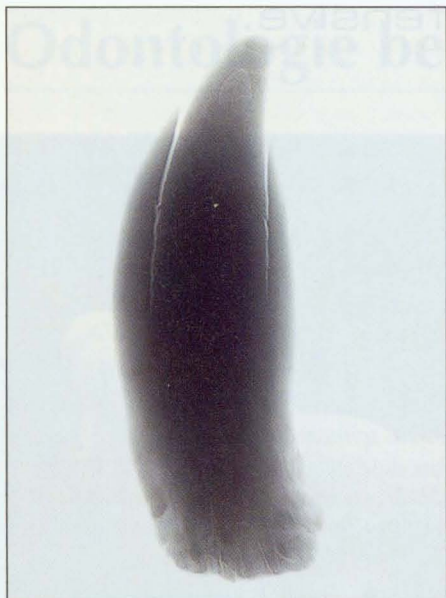


Abb. 3a: Röntgenbild (40 KV, 45 Min.) eines Pottwalzahnes mit Kernzähnen

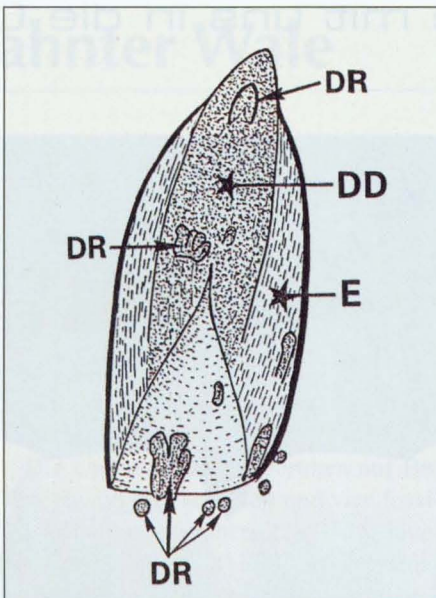


Abb. 3b: Schematisierter Längsschnitt durch einen Unterkieferzahn. Dentinzahn (DD), Kernzähne (DR), Elfenbeinlagen (E)

Knochenzähne aus (Odontoide; al. Dens reliquus) (Abb. 3 a und b), die, obwohl sie viel kleiner bleiben, genau so viele Zuwachsringe wie die permanenten Zähne besitzen. Die nachwachsenden Knochenzähne können mehrere Zentimeter lang werden und haben nur selten eine rudimentäre Corona. Einige davon werden wie die Haupt- und Kernzähne von Elfenbein eingebettet. Die sichtbaren, kegelförmigen Pottwalzähne sind ein Konglomerat verschiedener Zahnformen und vereinen mehrere Dentitionen in sich. Über 100 bis zu einem Zentimeter dicke Knochenzähne können unterhalb

der Wurzel frei erhalten bleiben, um bei Bedarf aktiviert zu werden.

Das Wachstum der permanenten Elfenbeinzähne beginnt mit der Bildung von bis 40 µm großen Eburnoblasten, die den Cementblasten morphologisch sehr ähneln und auch in gleicher Weise im Mesenchym des Desmodontiums entstehen. Die chemische Zusammensetzung von Zahncement und Elfenbein ist nahezu identisch, sie unterscheiden sich aber erheblich in ihrer Kristallstruktur.

Anschließend siedeln sich die Eburnoblasten an den Dentinzähnen an. In den Eburnoblasten werden Mineralsubstan-

zen angereichert, die über die distal auswachsenden, bis zu zwei Millimeter langen Kanälchen zu kleineren Zellen (Eburnozyten) geleitet werden, in denen durch Mineralisation das Elfenbein entsteht. Ist die Bildung einer Elfenbeinlage abgeschlossen, sterben die das Elfenbein bildenden Zellen ab. Die in ihnen verbleibenden Plasmareste und besonders die dunklen Kerne der Eburnozyten lassen die untere Schicht des Elfenbeinringes dunkler erscheinen. Da die peripheren Enden der Kanälchen sehr dünn auslaufen und dort nur vereinzelt Eburnozyten liegen, ist der periphere Teil der Elfenbeinlage viel heller. Nun beginnt die Neubildung von Eburnoblasten und die Elfenbeinummantelung wiederholt sich. Bei größeren Pottwalzähnen wurden über 80 Zuwachsringe gefunden. Diese wachsen aber nicht gleichmäßig um den Kernzahn herum. Es entstehen oft unvollständige Zuwachsringe von unterschiedlicher Dicke, die den Zahn nur teilweise ummanteln. Diese Art der Zahnbildung ist schon sehr alt, wie 11 bis 14 Millionen Jahre alte Pottwalzähne mit eingebetteten Kern- und Ersatzzähnen belegen.

In der Annahme, dass die Elfenbeinringe wie Baumringe wachsen und jedes Jahr ein neuer Ring entsteht, wurden die Zuwachsringe früher zur Altersbestimmung herangezogen. Mittlerweile wurde bewiesen, dass der Zuwachs von Elfenbeinlagen von den Nahrungsperioden abhängt. Auf den langen Wanderungen zu ihren Nahrungsgebieten am Rande der zirkumpolaren Eisgrenzen hungern die

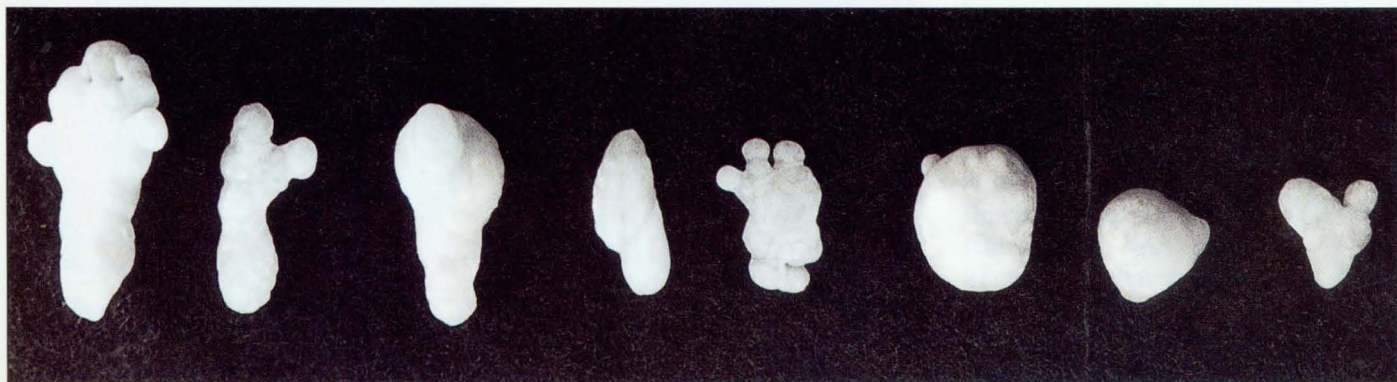

Abb. 4a: Pottwal: Zahnanlagen, Maßstab 1 cm

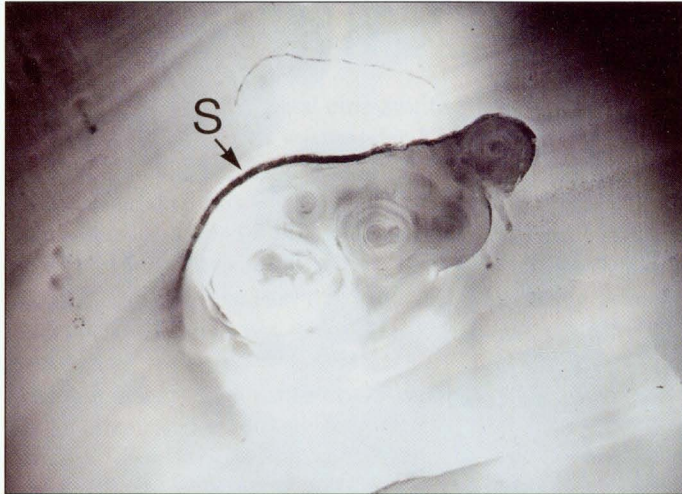


Abb. 4b: Querschnitt durch einen Dens confusi mit dicker Schmelzkrone (S)

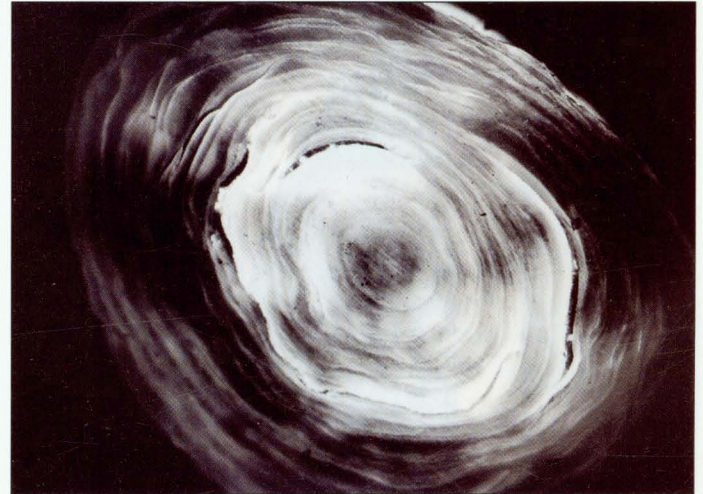

Abb. 4c: Querschnitt durch einen 9 mm dicken Ersatzzahn

Pottwale und die Elfenbeinproduktion wird verringert oder eingestellt. Bei gutem Nahrungsangebot können daher in einem Jahr mehrere Wachstumsringe entstehen. Ausgewachsene Pottwalzähne können mehrere Kilo schwer sein.

## Hyperodontie

Über 100 bis zu fünf Millimeter große Ersatzzähne wurden im peridental Gewebe unterhalb der Zähne gefunden;

mehrere davon solitär, andere vom Elfenbein eingebettet (Abb. 3 b). Die Ersatzzähne können ebenfalls ein- oder mehrkronig und mehrere Zentimeter lang werden (Abb. 4 a bis c). Die meisten dieser rudimentären Ersatzzähne werden im



Abb. 5: Pottwal: Ein 15 cm langer Zahn mit Erosionsschäden im Wurzelbereich. Im restaurierten Teil zeichnen sich die vereinnahmten Ersatzzähne (Pfeile) deutlich ab. 1. Entzündungsherd, 2. Verheilter Entzündungsherd, 3. Aufbauzone mit eingebauten Ersatzzähnen, 4. Der erste Kernzahn

Lauf des Wachstums vom Elfenbeinzahn vereinnahmt. Da diese oft länglichen kleinen Zähnchen noch eine dünne Schmelzlage haben, zeichnen sie sich in Schnitten und Röntgenbildern deutlich ab. Pottwalzähne aus dem Miozän enthalten ebenfalls eingebettete Milchzähne und mehrere Zahngenerationen.

## Zahnhalsskaries

Salzwasser und natürlicher Abrieb reinigen die Walzähne und verhindern Zahnschäden, so dass die großen und kegelförmigen Zähne bei allen Pottwalen sehr gesund aussehen. Das Elfenbein scheint unverletzlich zu sein (Abb. 1). Verletzlich ist dagegen die Kieferhaut. Von dort können Mikroorganismen eindringen, die die Zahnwurzel angreifen (Abb. 5). Einige der Pottwalzähne und ein 14 Millionen Jahre alter Pottwalzahn weisen solche kariösen Zerstörungen auf. Die durch Demineralisation entstandenen Erosionsgruben sind ein bis drei

Zentimeter groß, waren aber erst nach der Extraktion des Zahns zu sehen.

Die natürlichen Abwehrkräfte der Pottwale müssen die zahnzerstörenden Bakterien besiegt haben, denn es wurden an Pottwalzähnen alle Heilungsstufen gefunden. Nach dem Abbau des kariösen Gewebes füllten sich die Erosionsgruben mit gesundem Gewebe. Dies ist sehr weich, so dass sich die Kanälchen der Eburnoblasten nach allen Seiten ausbreiten können. Die Reparatur des Zahnes beginnt durch Anlagerungen von Elfenbein. Zuerst werden die durch den Knochenfraß entstandenen Spitzen und Kanten entschärft. Gleichzeitig entstehen auf dem gesunden Gewebe kleine Elfenbeinsegmente, die letztlich zusammengefügt ein siebartiges Elfenbeindach (Abb. 6) bilden, das die Gruben verschließt. An diesem „Dach“ wird laufend Elfenbein angelagert, wobei die noch reichlich vorhandenen Ersatzzähne mit eingebettet werden. Nach verhältnismäßig kurzer Zeit können große stabile Segmente entstehen (Abb. 7). Bevor der Zahn herauswächst, sind die Gruben verschlossen.

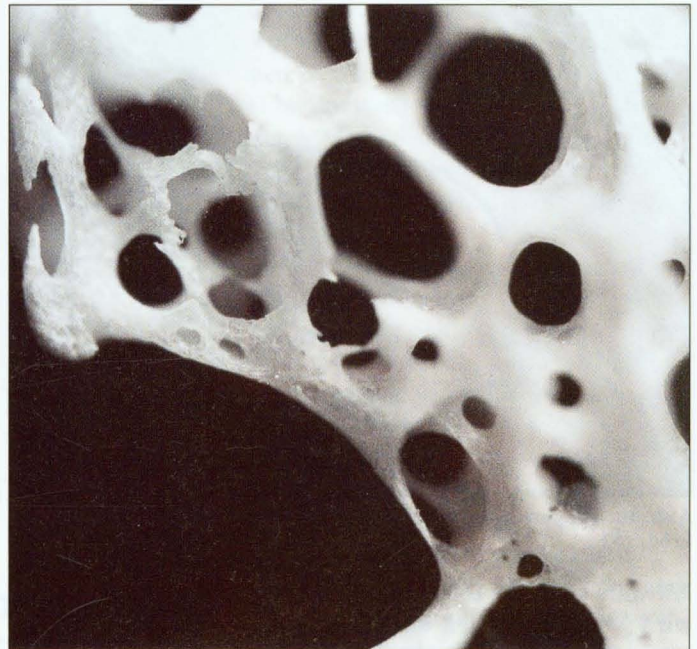

Abb. 6: Pottwal: Die Heilung beginnt mit der Bildung von netzartigen Segmenten aus Elfenbein.

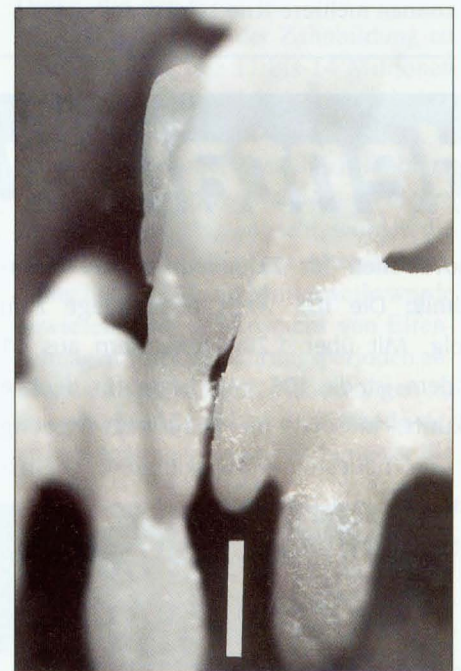


Abb. 7: Pottwal: Durch Einschließung von Ersatzzähnen verdichtet sich die Abdeckung der Erosionsgrube

Nachdem Abrieb und Seewasser den Zahn poliert haben, sind die Spuren der kariösen Zerstörungen mit bloßem Auge nicht mehr erkennbar.

## Diskussion

---

Bei Zahnwalen ist pränatal eine zweite Dentition vorhanden. Sie wird von den schnell wachsenden Kieferknochen eingebettet, kann nicht mehr durchbrechen und bildet sich postnatal zurück. Folglich persistieren bei den Zahnwalen (Odontoceti) die Milchzähne, die zum permanenten Gebiss werden.

Die unterschiedliche Menge der Zähne ist bei den Delfinen (*Delphinus delphis*) von der Länge der Kiefer abhängig. Je mehr Platz zur Verfügung steht, desto mehr Zähne (150 bis 235) brechen durch.

Abweichungen der Dentition bei Pottwalen (Physetericeti) von der allgemein bekannten Säugetiernorm wurden schon früher von Boschma<sup>2,3</sup> beschrieben. Bei den Pottwalen sind neben den oft mehrkronigen Elfenbeinzähnen noch mehrere Dentitionen erkennbar, so dass die Pottwale durchaus in der Lage sind, verlorene Zähne durch neue zu ersetzen. Der bisher erste nachgewachsene Ersatzzahn, der 1998 gefunden wurde, war wesentlich schlanker als seine Nachbarzähne, wies aber ebenfalls viele Kernzähne auf.

Bei den Walen sind weit mehr anatomische Merkmale ihrer Vorfahren erhalten<sup>1</sup> als bei anderen Säugern, woraus man schließen kann, dass auch die Veranlagung zur Hyperodontie auf konstitutiven Merkmalen beruht. Die Anlagen weiterer Dentitionen der Pottwale, die vom wachsenden Elfenbein eingebettet werden können oder unterhalb der Elfenbeinzähne im peridentalen Gewebe liegen bleiben, erinnern sehr an die Dentition der Reptilien<sup>5</sup>. Alle mehrkronigen Zähne der Zahnwale haben auch mehrere Zahnkeime, sind also säugetierartig. Die Hyperodontie kann demnach als Anpassung an die Nahrung angesehen werden.

Kariöse Erosionen treten bei Zahnwalen häufig auf, werden aber eindeutig durch Abnutzung oder Zahnfraktur ausgelöst, die dann über Approximalkaries zu vollkommenen Verlusten führt. Zahnhalskaries, wie sie jetzt erstmalig beim Pottwal nachgewiesen wurde, war dagegen bisher unbekannt. Die großen Karieskavernen im Bereich der Radix zeigen einen Verlauf analog der beim Menschen bekannten Dentinkaries. Ähnlich wie beim Menschen kann es über Hyperzementose zu einem natürlichen Heilungsprozess kommen.

Die Literaturliste kann bei der Redaktion angefordert werden.

*Korrespondenzadresse:*

*Günther Behrmann*

*Wiss. Sammlung/Nordseemuseum*

*c/o Alfred-Wegener-Institut*

*für Polar- und Meeresforschung*

*Am Handelshafen 12*

*27570 Bremerhaven*

Abdruck des Bildmaterials mit freundlicher Genehmigung des Nordseemuseums.