

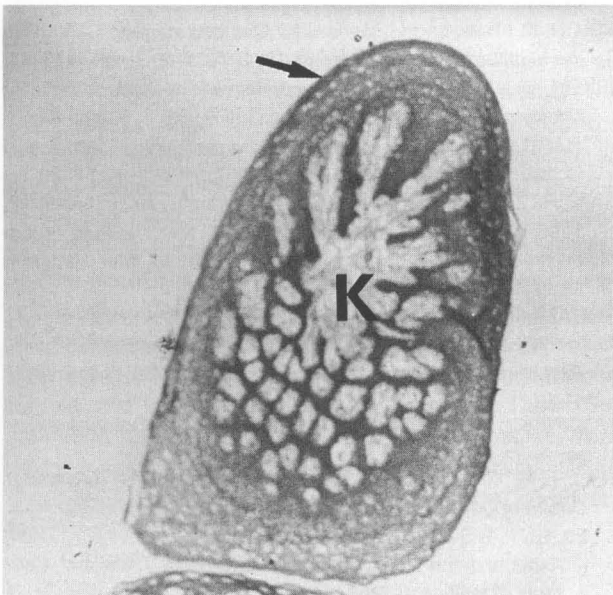
Die peripheren Nerven in der Zunge und den Papillen des Schweinswales *Phocoena phocoena* (LINNE, 1758)

G. Behrmann

Die Zungen (Linguae) der Schweinswale wurden schon ausführlich von BOENNINGHAUS (1903) beschrieben, der vermerkte, daß diese im Verhältnis zu den Zungen vergleichbarer terrestrischer Säuger sehr klein sind. Bis auf einen kleinen Abschnitt der Zungenspitze ist die Zunge des Schweinswales am ganzen Rand (Margo linguae) von einer Reihe Papillen (Papillae fungiformes) gesäumt. Ein Längsschnitt durch den Zungenkörper (Corpus linguae) zeigt, daß er sich innerlich von dem terrestrischer Säuger unterscheidet. Auffallend ist die Muskelarmut der Cetaceenzunge (STADTMÜLLER, 1938). Ganze mediale Teile der Schweinswalszunge bestehen, wie auch der mediale Teil der Papillen, aus kavernösem, von Muskeln ummanteltem Gewebe. Die Kavernen sind als ein erweitertes Venensystem zu betrachten, das große Mengen Blut fassen kann (BOENNINGHAUS, 1903). Dieser peripher zahnförmig auslaufende Körper (Abb. 1, K) ist von einer Hautdecke (Integumentum commune) überzogen. Die Grenzen zwischen den einzelnen Hautschichten, der Unterhaut (Tela subcutanea) sowie der Lederhaut (Corium) und der von einer Schleimschicht bedeckten Oberhaut (Epidermis), sind gut erkenn-

Abkürzungen: A Axon; BE bläschenartiges Endkörperchen; GS Geschmacksknospe; GM Golgi-Mazonisches Körperchen; GP Geschmacksporus; K kavernöser Körper; KF kollagene Fibrillen; ME Meißnersche Tastkörperchen; MN ummarkter Neurit; NB Nervenbündel; NE Neurit; OE ovales Endkörperchen; SD Schleimdrüse; TU Tubenorgan; VTU vielköpfiges Tubenorgan.

Abb. 1: Längsschnitt durch eine Papille, Vergr. 10x. Median liegt der zahnförmig auslaufende kavernöse Körper (K). Durch Anhäufung der in geballter Form auftretenden Nervenenden erscheint die periphere Spitze sehr dunkel.



bar. In ihrem grundsätzlichem Aufbau unterscheidet sich also die Zunge der Schweinswale nicht von den Zungen terrestrischer Säuger.

Bisher konnte nicht befriedigend geklärt werden, ob die Schweinswalszunge ein sehr sensibles Organ ist oder ob Geschmacks- und Tastsinne zurückgebildet wurden. Weil die Zunge verhältnismäßig klein ist, neigte man zu der Annahme, daß die peripheren Nerven rudimentär sein könnten. STADTMÜLLER (1938) schreibt, daß bei Zahnwalen zuweilen Geschmacksknospen vorkommen, die aber meistens zurückgebildet sind. SIMPSON und GARDNER (1972) konnten in der Zunge des Entenwals *Hyperoodon ampullatus* (FORSTER, 1770) keine Geschmacksknospen nachweisen. CALDWELL und CALDWELL (1972) halten es dagegen für möglich, daß Zahnwale schmecken können. Daß die sensiblen Ränder und insbesondere die Zungenspitze Erkundungen dienen könnten, vermutete schon SONNTAG (1922). Die ausgestreckte Zunge des Schwertwales *Grampus orca* (LINNE, 1758), wie sie CALDWELL und CALDWELL (1972) in einer Fotografie festgehalten haben, kann als ein Hinweis angesehen werden, daß Zahnwale in der Lage sind, ihre Zunge auch als Tastorgan einzusetzen. Sollten nun Schweinswale mit der Zunge tasten und schmecken können, müßten Sinnesnerven vorhanden sein. Zunge und Papillen des Schweinswals wurden deshalb gezielt auf ihre nervöse Versorgung hin untersucht, um dadurch Erkenntnisse über deren Sensibilität zu gewinnen.

Material und Methode

Für die Untersuchungen der peripheren Nerven in der Schweinswalszunge standen zwei gestrandete Tiere zur Verfügung. Eine Zunge, deren Schleimhaut erodiert war, ließ sich für makroskopische Untersuchungen verwerten. Von der zweiten, besser erhaltenen, wurden Segmente sowie eine Reihe Papillen entnommen und zu histologischen Schnitten verarbeitet. Spezielle Färbung der in verschiedenen Ebenen geschnittenen Segmente erlaubte dann eine gute Determinierung der peripheren Nerven und ihrer verschiedenen Endigungen. Für die vorliegenden Fotografien wurden Objektive mit Phasenkontrast und verschiedene Farbfilter eingesetzt. Die Angaben zum Maßstab beziehen sich nur auf die optische Vergrößerung der Aufnahme, die der Reproduktion blieb unberücksichtigt. Den Handzeichnungen wurde jeweils ein Maßstab in μ beigelegt.

Befunde

Die Haut der Zungenspitze (Apex linguae, Abb. 2) und der Papillen (Papillae fungiformis, Abb. 1) sind reichlich mit Nerven und Nervenkörperchen durchsetzt. Die Menge der ner-

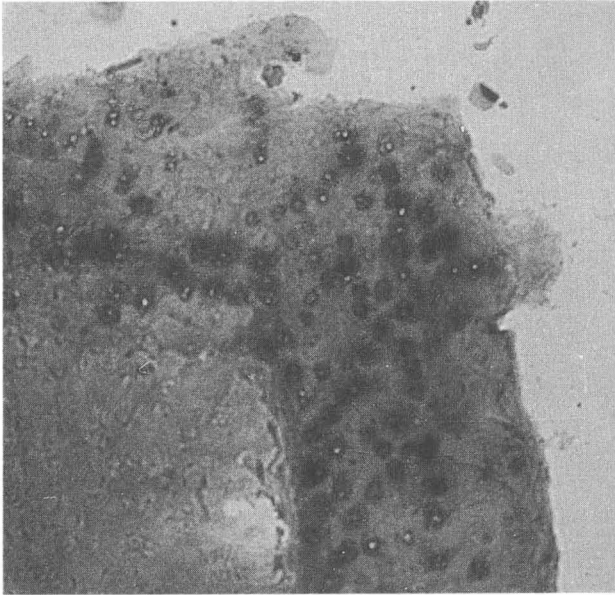


Abb. 2 (oben): Längsschnitt durch die Zungenspitze, Vergr. 25x. Bei dieser Vergrößerung erscheinen die zusammengeballten Nervenendigungen als dunkle Flecken.

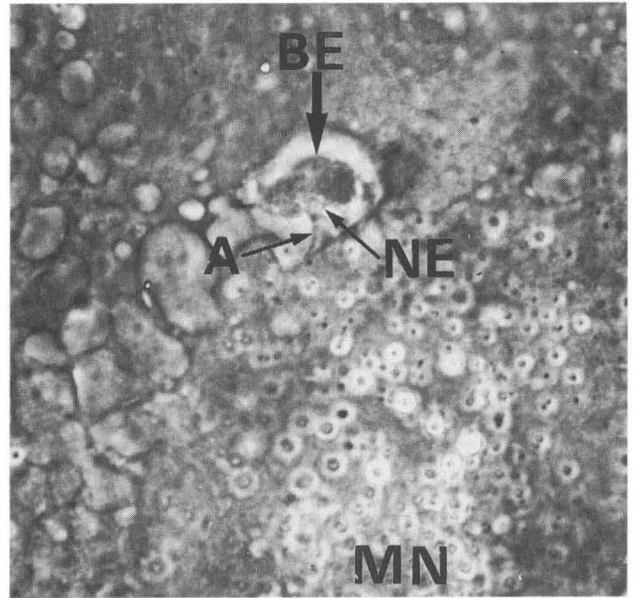


Abb. 3 (oben rechts): Eine Zyste mit drei bläschenartigen Endkörperchen (BE), Vergr. 250x. Vom Axon (A) zweigen mehrere Neuriten (NE) zu den Endkörperchen ab. Darunter eine Anhäufung markumgebener Neuriten (MN).

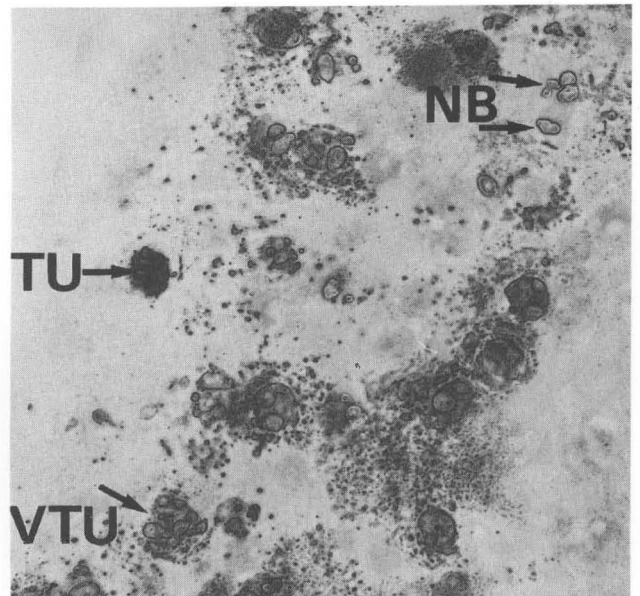
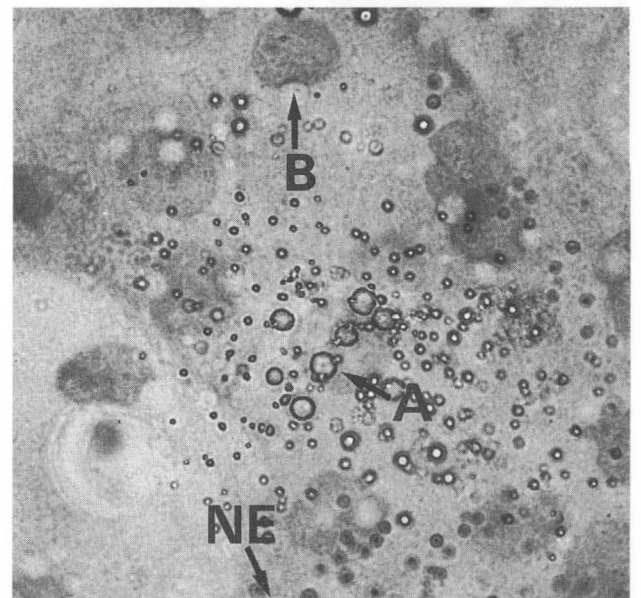


Abb. 4 (Mitte rechts): Querschnitt durch die Zungenspitze, Vergr. 100x. Nervenbündel (NB), Tubenorgan (TU) und ein vielköpfiges Tubenorgan (VTU).

Abb. 5 (unten rechts): Zusammengeballte periphere Nerven in der Zungenspitze, Vergr. 250x. Ein ummantelter effektorischer Nerv (A) und ein mantelloser Nerv (NE). Zum Größenvergleich ein Blutkörperchen (B), Durchmesser acht μ .



vösen Organe vermindert sich caudad sehr schnell. Schon wenige Millimeter hinter der Zungenspitze und an der Basis der Papillen ist die nervöse Versorgung der Zungenhaut im Vergleich zu der an der Spitze sehr ärmlich.

Auffällig zahlreich sind in der Zungenspitze und in den Spitzen der Papillen die in Gruppen zusammengeballten, intraepithelialen Nervenendigungen (Neuriten, Abb. 3, NE). Sie gehen von den ummantelten, markhaltigen, dickeren Nervensträngen (Axone, Abb. 4 und 5, A) aus und dringen, sich dendritisch verzweigend, unter Verlust der Markscheide bis in die Schleimhaut vor.

In den tiefer liegenden Hautschichten, also in der Leder- und der Unterhaut, wurden viele dickere, von einem Perineurium umgebene Nervenstränge gefunden. In ihnen sind (LEONHARDT, 1985) sensible, motorische und vegetative Nervenfasern vereint (Abb. 4, NB). Außerdem wurden direkt unterhalb der Oberhaut verschiedene Formen von Nervenendkörperchen nachgewiesen. Drei Arten von Mechanorezeptoren (HIRSCH et al., 1973; WELSCH und STORCH,

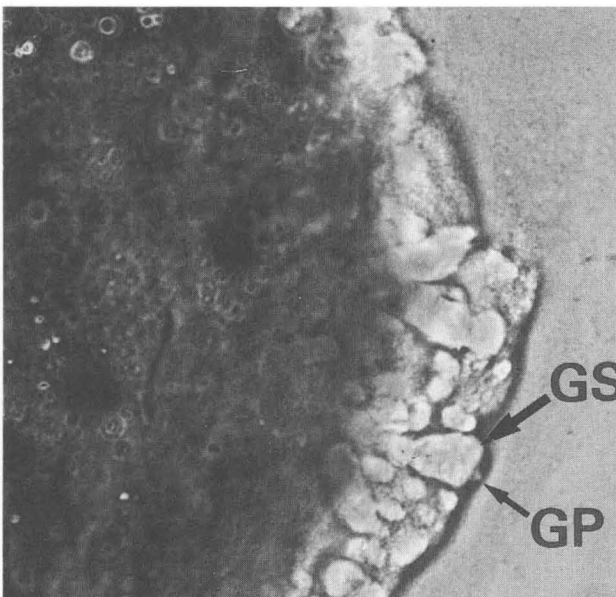
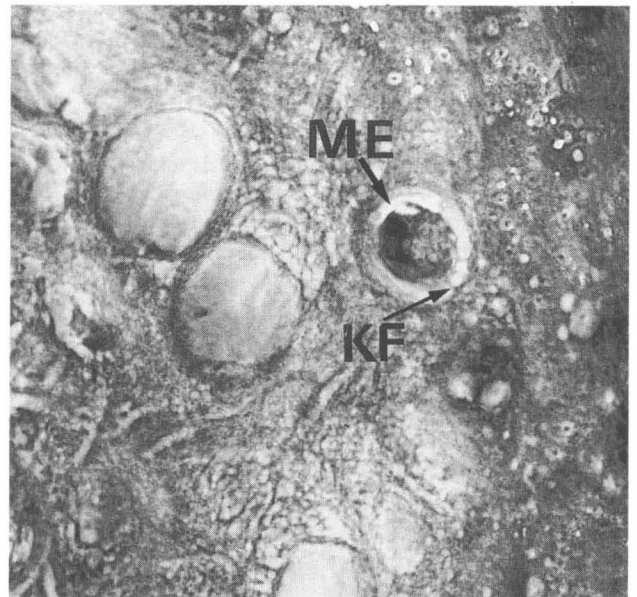
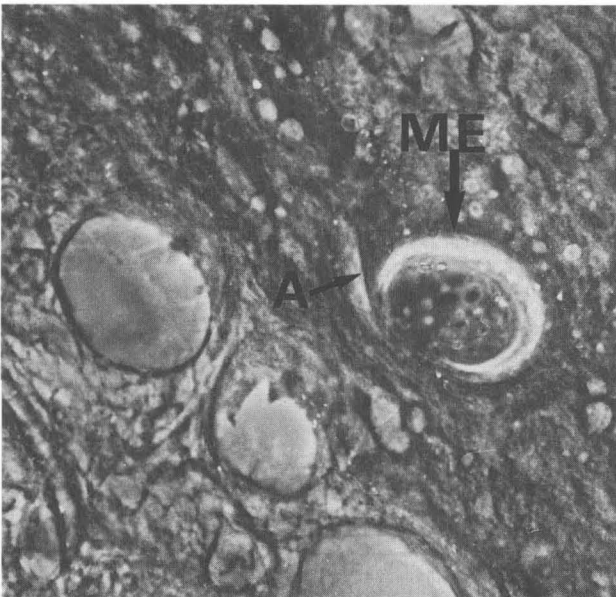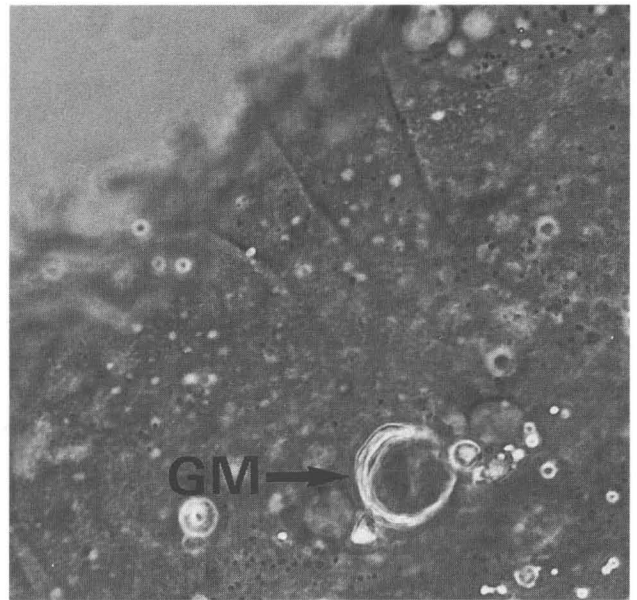
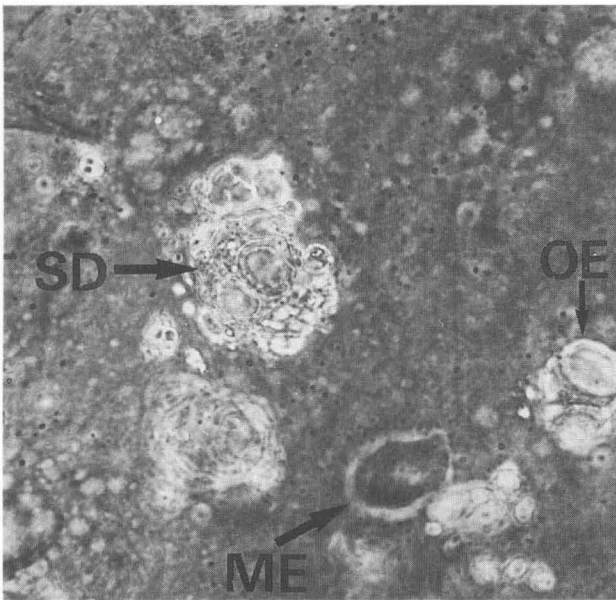


Abb. 6 (oben links): Horizontalschnitt durch die Haut des Papillenhalses, Vergr. 250x. Eine seröse Schleimdrüse (SD), ein Meißnersches Tastkörperchen (ME) und ein ovales Endkörperchen (OE).

Abb. 7: Ein Golgi-Mazonisches Körperchen (GM), Vergr. 250x. Im Querschnitt ist die dicke Schicht aus Bindegewebslamellen gut erkennbar.

Abb. 8: Meißnersche Tastkörperchen (ME), Vergr. 250x. Im Querschnitt erkennt man den versorgenden Nerv (A), im Horizontalschnitt kollagene Fibrillen (KF). (beide Mitte)

Abb. 9: Ausschnitt aus dem Hals einer Papille, Vergr. 250x. Längsschnitt durch eine Geschmacksknospe (GS) und den Geschmacksporus (GP).

1973 sowie auch LEONHARDT, 1985) sind überall in der Zungenhaut vertreten. Drei andere Arten von Nervenendkörperchen wurden bisher nur in den Zungenspitzen gefunden (Abb. 10.1 bis 10.10).

Diskussion

Eigene Beobachtungen in Delphinarien ergaben, daß die Zungen lebender Schweinswale größer sind als jene toter Tiere. Dies kann auf den großen, kavernen Körper zurückgeführt werden: Sobald der Blutdruck sinkt oder der Wal stirbt, dürften sich die Kavernen leeren und dadurch die Zunge verkleinern.

Die Anatomie der Gehirne zeigt, daß Zahnwale schmecken können (CALDWELL und CALDWELL, 1972). Die großen Mengen intakter Geschmacksknospen, die an den Hälsen der Papillen gefunden wurden, bestätigen dies. Daß der Geschmackssinn der Zahnwale bisher oft für rudimentär gehalten wurde (STADTMÜLLER, 1938), kann auf nach dem Tode sehr schnell einsetzender Erosion der empfindlichen Schleimhaut beruhen. Es ist also durchaus denkbar, daß an Zahnwalzungen mit gut erhaltener Schleimhaut auch noch andere Regionen mit Geschmacksknospen gefunden werden.

Abb. 10 (rechts): Die gefundenen Nervenkörperchen

10.1 Ovale Endkörperchen, die von einer dünnen, von Nervenfasern durchzogenen Schicht aus Bindegewebslamellen ummantelt sind. Die im Körperchen liegenden Dendriten verzweigen sich (Längsschnitt).

10.2 Golgi-Mazonische Körperchen (Querschnitt) sind von einer dickeren Schicht Bindegewebslamellen umgeben. Die Verästelung der Nerven ist unregelmäßig (siehe auch Abb. 7, GM).

10.3 Meißnersches Tastkörperchen (Längsschnitt). Diese in Zysten liegenden Endkörperchen sind durch kollagene Fibrillen mit dem sie umgebenden Gewebe verbunden (siehe auch Abb. 8, ME und KF).

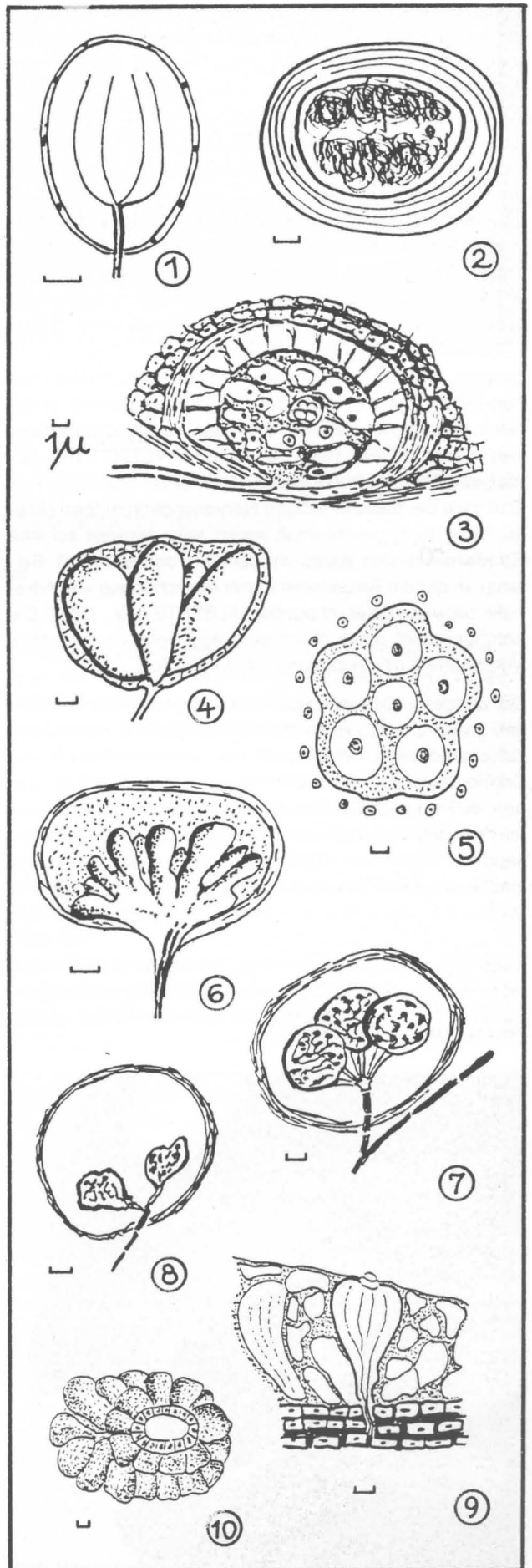
10.4 und 10.5 Im Bereich der Subcutis liegen Tubenorgane (Profil und Querschnitt), die aus sechs ummantelten Tuben bestehen. Das den Mantel bildende Gewebe ist von Neuriten durchzogen (siehe dazu Abb. 4, TU).

10.6 Andere vielköpfige Tubenorgane (Profil) liegen in und unmittelbar unter der Epidermis. Die einzelnen Tuben sind unregelmäßig geformt und auch in sehr unterschiedlicher Zahl vorhanden (siehe dazu Abb. 4, VTU).

10.7 und 10.8 Zysten (Längsschnitt) mit ein- oder mehrköpfigen, bläschenartigen Endkörperchen sind im Corium und der Subcutis der Zungenspitze sehr zahlreich vorhanden und über Neuriten mit einem kräftigen Axon verbunden (siehe Abb. 3, BE). Es fiel auf – siehe 10.8 – daß viele Bläschen zusammengeschrumpft waren.

10.9 Die Hälsen der Papillen sind gut mit Geschmacksknospen besetzt (hier im Längsschnitt). Bei einigen von ihnen wurden offene Geschmacksporen und Nerven deutlich sichtbar (siehe dazu Abb. 9, GS und GP).

10.10 In der Subcutis der Papillen liegen außerdem viele alveoläre Schleimdrüsen (Aufsicht, siehe Abb. 6, SD).



Verhaltensstudien führten zu dem Schluß, daß der Tastsinn der am weitesten entwickelte Sinn der Delphine ist (CALDWELL und CALDWELL, 1972). Weil die Haut der Wale sehr dick ist, werden tastempfindliche Zonen vermutlich an Stellen zu finden sein, an denen die Haut sehr dünn ist, also im Bereich des Rostrums und der Zunge. Die hohe Dichte von nervösen Endigungen in den Spitzen von Zunge und Papillen beweisen das.

Über die vielen freien Nervenendigungen können Schmerzen, Wärme und Kälte registriert werden (LEONHARDT, 1985). Die in der ganzen Zungenhaut gefundenen Nervenendkörperchen (Abb. 10.1 bis 10.3) sind Mechanorezeptoren (WELSCH und STORCH, 1973; HIRSCH et al., 1973; LEONHARDT, 1985), also druckempfindliche Nervenendigungen. Welche Funktion jene Nervenendkörperchen haben (Abb. 10.4 bis 10.8), die bisher hauptsächlich in der Nähe elektrischer Seitenlinienorgane von Fischen gefunden wurden (BOEK, 1934; SZABO und YVETTE, 1974), bedarf weiterer Untersuchungen.

Daß viele der bläschenartigen Nervenendkörperchen (Abb. 10.7 und 10.8) geschrumpft waren, kann Hinweis auf eine Streßsituation des Wales vor seinem Tode sein (z.B. Beifang), in der die Rezeptoren durch Ausschüttung von Adrenalin zeitweilig gelähmt wurden (ALBERTS et al., 1986). Die Lähmung wird dabei durch eine degenerative, reversible Veränderung der Rezeptoren hervorgerufen.

Die Zunge der Schweinswale ist also ein hochsensibles Organ und vermutlich viel empfindlicher als die Zungen terrestrischer Säuger. Weil auch der Geschmackssinn der Schweinswale gut entwickelt ist, kann man davon ausgehen, daß sie auch die Qualität des Wassers (die Belastung mit Fremdstoffen) registrieren können und deshalb ganz besonders Flüsse und Küstengewässer meiden, die früher ihre bevorzugten Lebensräume waren.

Literatur:

- ALBERTS, B., D. BRAY, J. LEWIS, M. RAFF, K. ROBERTS und J. D. WATSON (1986): Molekularbiologie der Zelle, pp. 1310, VCH Verlagsgesellschaft mbH, Weinheim.
- BOEKE, J. (1934): Niedere Sinnesorgane, Handbuch der vergleichenden Anatomie der Wirbeltiere, Bd. 2/2, pp. 855–878, Verlag Urban und Schwarzenberg, Berlin und Wien.
- BOENNINGHAUS, G. (1903): Der Rachen von *Phocoena communis* LESS, Zoologische Jahrbücher, Abteilung Anatomie und Ontogenie der Tiere, Verlag G. Fischer, Jena, pp. 1–92.
- CALDWELL, D. K. und M. C. CALDWELL, (1972): Senses and communication, In: Mammals of the sea, Ed. by Sam H. Ridgway, Charles C. Thomas, Publisher, Springfield, Illinois, USA, pp. 466–496.
- HIRSCH, G. C., H. RUSKA und P. S. SITTE (1973): Grundlagen der Cytologie, pp. 790, Gustav Fischer Verlag, Stuttgart.
- LEONHARDT, H. (1985): Histologie, Zytologie und Mikroanatomie des Menschen, Band 3, pp. 1–498, Thieme Verlag Stuttgart/New York.
- SIMPSON, J. G. (1972): Comparative microscopic anatomy of selected marine mammals, In: Mammals of the sea. Ed. by Sam H. Ridgway, Charles C. Thomas, Publisher, Springfield, Illinois, USA, pp. 298–413.
- SONNTAG, G. F. (1922): The comparative anatomy of the tongues of the mammalia, Vol. VII, pp. 639–657. Proceedings of the zoological society of London.
- STADTMÜLLER, F. (1938): Mundöffnung, Lippen, Wangen, Vestibularium oris, Handbuch der vergleichenden Anatomie der Wirbeltiere, Band 5, pp. 895–1010, Verlag Urban und Schwarzenberg, Berlin und Wien.
- SZABO, T. and GIF sur YVETTE (1974): Anatomy of the specialized lateral line organs of electroreception, Handbook of sensory physiology B, III/3, pp. 14–58, Ed. by Fassard, Springer-Verlag, Berlin, Heidelberg, New York.
- WELSCH, U. und V. STORCH (1973): Einführung in die Cytologie und Histologie der Tiere, pp. 569, Gustav Fischer Verlag, Stuttgart.

Abb. 11: Das geöffnete Maul . . .

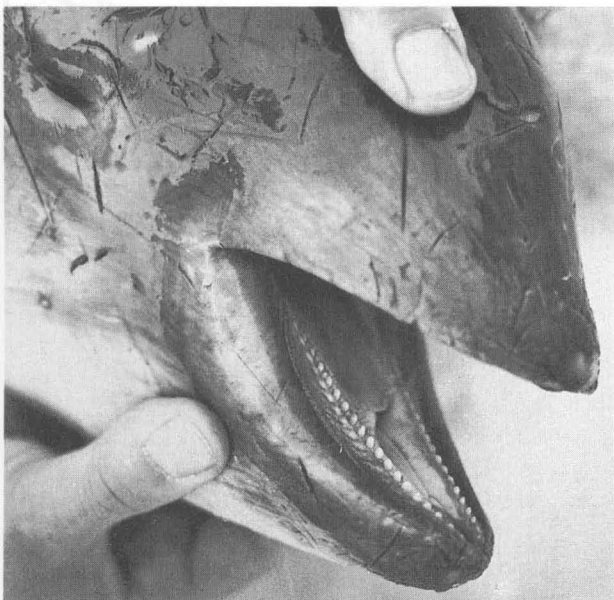


Abb. 12: . . . und die Zunge eines Schweinswales

